

## گزارش یک مورد پتروزیت با درگیری اعصاب جمجمه ای تحتانی

دکتر محمود رضا آذرپژوه<sup>۱</sup>، دکتر فرید چکنی<sup>۲</sup>

<sup>۱</sup>استادیار گروه مغز و اعصاب، <sup>۲</sup>دستیار گروه مغز و اعصاب دانشگاه علوم پزشکی مشهد

### خلاصه

**مقدمه:** پتروزیت همان استئومیلیت استخوان پتروس است که ممکن است متعاقب عفونت گوش میانی یا ماستوئید ایجاد شود. درد گوش، درد عمقی صورت، سردرد، اتوره، تب، اختلال هوشیاری و درگیری اعصاب جمجمه ای به عنوان علائم پتروزیت گزارش شده است. به طور معمول از CT اسکن با تفکیک بالا، MRI مغز و اسکن استخوان با تکنسیوم، گالیوم و ایندیوم ۱-۱۱ در تشخیص این عارضه استفاده می شود.

**معرفی بیمار:** در این گزارش، یک مورد پتروزیت در خانم ۳۴ ساله ای بررسی شده است که با علائم فلج اعصاب جمجمه ای VIII, IX, X, XII, VII سمت چپ مراجعه کرد. بیمار ۶ ماه قبل سابقه اوتیت مدیا و سپس ماستوئیدیت سمت چپ را داشت که تحت عمل تیمپانوماستوئیدکتومی قرار گرفته بود. در بررسی های رادیولوژی، درگیری نسج پارانتز در مجاورت استخوان پتروس وجود داشت. اسکن گالیوم قویاً به نفع استئومیلیت استخوان پتروس بود. بیمار به مدت سه هفته تحت درمان با آنتی بیوتیک تزریقی قرار گرفت و علائم بهبود کامل پیدا کرد.

**واژه های کلیدی:** پتروزیت، فلج اعصاب جمجمه ای، استئومیلیت قاعده جمجمه

### مقدمه

عصب ابدوسنس همان سمت است که تحت عنوان نشانگان گردانگو شناخته می شود. درگیری سایر اعصاب جمجمه ای به دلیل پتروزیت گزارش گردیده است (۱،۲).

هنگامی که درگیری چندگانه اعصاب جمجمه ای ایجاد می شود بیماری های مختلفی در تشخیص افتراقی قرار می گیرند که از جمله آن ها مننژیت های کارسینوماتوز و لنفوماتوز، مننژیت های عفونی با سیر کند، بیماری های بافت همبند و تومورهای موضعی می باشد (۴،۵).

بیمار مورد بحث یک مورد پتروزیت متعاقب اوتیت میانی و ماستوئیدیت است که با تظاهر فلج اعصاب جمجمه ای تحتانی مراجعه نمود. پس از انجام بررسی های تکمیلی، بیمار تحت یک دوره طولانی درمان آنتی بیوتیک قرار گرفت و تظاهرات بالینی به طور کامل بهبود یافت. با توجه به ناشایع بودن و در عین حال درمان پذیر بودن عارضه پتروزیت و نیز با توجه به این که درگیری

پتروزیت همان استئومیلیت استخوان پتروس است که ممکن است متعاقب عفونت گوش میانی یا ماستوئید ایجاد شود. در حال حاضر به دلیل استفاده از آنتی بیوتیک های موثر در درمان اوتیت میانی، پتروزیت به یک عارضه نادر تبدیل شده است (۱،۹).

استئومیلیت استخوان های قاعده جمجمه و از جمله پتروس بسته به جهت پیشرفت عفونت، می تواند تظاهرات بالینی مختلفی ایجاد کند. آپسیسیس پتروس با انتشار عفونت از سلول های ماستوئید به سمت قدام یا خلف رأس پتروس ایجاد می شود. علائم سه گانه کلاسیک این عارضه شامل درد عمقی صورت، اوتیت مدیا و فلج

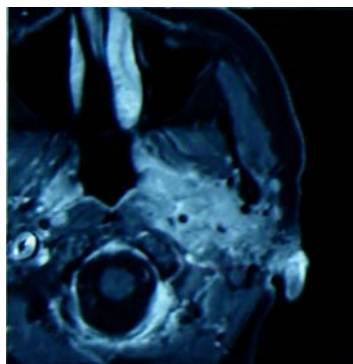
آدرس مؤلف مسؤول: مشهد- بیمارستان قائم(عج)- گروه مغز و اعصاب  
تلفن تماس: ۰۵۱۱-۸۰۱۲۳۹۸

Email: r-azarpajouh@yahoo.com

تاریخ تایید: ۸۷/۱/۲۹

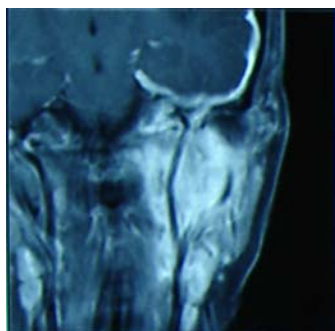
تاریخ وصول: ۸۶/۷/۲

جراحی و در پیگیری های بعدی کلسنتاوم نداشت. نامبرده ۲ هفته قبل از مراجعه دچار خشونت صدا و انحراف زبان به سمت چپ می شود که تدریجاً پیشرفت می کند. علائم بالینی همراه با تب و درد نبوده است. در معاینات بالینی انجام شده بیمار فلج فاسیال محیطی و کاهش شنوایی سمت چپ داشت. نشانه های فلج زوج ۹ و ۱۰ سمت چپ و انحراف واضح زبان به سمت چپ وجود داشت. معاینه حرکتی و حسی و رفلکس های چهار اندام نرمال بود. سایر معاینات نورولوژیک و همچنین عمومی طبیعی بود. بررسی اولیه با انجام سی تی اسکن انجام شد که کاهش مینرالیزاسیون لبه استخوان پتروس چپ را نشان داد. MRI مغز بدون تزریق، مؤید درگیری نسج پارامنتز مجاور استخوان پتروس چپ بود تصویر شماره (۱).



تصویر ۱- الف- سی تی اسکن ساده که کاهش مینرالیزاسیون لبه استخوان پتروس چپ را نشان می دهد.  
ب- MRI مغز بدون تزریق نشان دهنده درگیری نسج پارامنتز مجاور استخوان پتروس چپ است.

درمان به فاصله ۲ هفته انجام شد، افزایش درگیری نسج پارامنتز را نشان داد تصویر شماره (۲).




تصویر ۲- الف- در MRI مغز با تزریق enhancement لپتومننز اطراف لوب تمپورال دیده می شود.  
ب- MRI به فاصله ۲ هفته، افزایش درگیری نسج پارامنتز و enhancement را نشان می دهد.


اعصاب کرانیال تحتانی در سیر پتروزیت نادر می باشد، بر آن شدیم تا این مورد را جهت آگاهی و استفاده همکاران گزارش کنیم. بر اساس دانش ما، تا کنون مورد مشابهی در نشریات داخلی گزارش نگردیده است.

### معرفی بیمار

بیمار مورد بحث خانم ۳۴ ساله ای است که با شکایت خشونت صدا و انحراف صورت و زبان در سمت چپ مراجعه نمود. وی ۶ ماه قبل از مراجعه دچار اوتیت میانی چپ می شود. بعد از ۲ ماه اتوره چرکی ایجاد می شود که تدریجاً همراه رگه های خونی می گردد. بعد از ۲۰ روز فلج فاسیال محیطی همان سمت پیدا می کند و با تشخیص ماستوئیدیت تحت عمل تیمپانوماستوئیدکتومی CWU همراه interposition استخوان سندانی قرار می گیرد. بیمار در هنگام عمل



در مرحله بعد اسکن گالیوم انجام شد که قویاً به نفع استئومیلیت استخوان پتروس بود تصویر شماره (۳).



**تصویر ۳-** اسکن گالیوم: تغییرات جذب گالیوم در تأیید استئومیلیت استخوان پتروس است.

جهت بررسی تشخیصی های افتراقی آزمایش های متعددی انجام شد. فرمول شمارش خون، بیوشیمی سرم و CSF، سیتولوژی CSF و مارکرهای واسکولیتی نرمال بود. نشانه های بالینی و فرابالینی بیماری های مضعف ایمنی وجود نداشت. آزمون PPD، آنتی بادی های ضد بروسلوز و HIV منفی بود. رادیوگرافی قفسه صدری و سی تی اسکن شکم و لگن طبیعی بود. چند نوبت آزمون سدیماتاسیون به طور متوالی انجام شد که همواره بالاتر از ۱۰۰ بود. در بررسی اودیومتری گوش چپ بیمار فاقد پاسخ AC و BC و گوش راست وی طبیعی بود.

بیمار تحت درمان با رژیم آنتی بیوتیک تجربی قرار گرفت. به مدت ۳ هفته سفتازیدیم و وانکومایسین به طور تزریقی داده شد. در پایان هفته سوم، علیرغم بهبود بالینی نکرروز توبولار کلیوی حاد ایجاد شد که درمان مقتضی صورت گرفت و شرایط کلیوی طبیعی شد. سپس درمان خوراکی دراز مدت، سیپروفلوکساسین و کلیندامایسین تجویز شد. تظاهرات بالینی بیماری با شروع درمان طی ظرف ۳ هفته به طور کامل بهبود یافت. در پیگیری دراز مدت هیچ گونه عارضه پایدار عصبی وجود نداشت.

### بحث

استئومیلیت قاعده جمجمه از جمله تشخیص هایی است که در بیماران مبتلا به فلج اعصاب جمجمه ای باید مورد ظن قرار گیرد (۵،۴). سه راه برای ایجاد این عارضه متصور است: ۱- گسترش مستقیم عفونت از اوتیت، ماستوئیدیت، سینوزیت و

سایر کانون های مجاور ۲- گسترش هماتوژن باکتریایی یا فونگمی که نادر است. ۳- عفونت زخم متعاقب کرایوتومی یا تروما. پتروزیت، استئومیلیت استخوان پتروس در قاعده جمجمه است که اغلب به صورت گسترش مستقیم عفونت از گوش میانی یا ماستوئید ایجاد می شود (۲،۳،۸).

استئومیلیت قاعده جمجمه و از جمله استخوان پتروس گاه بدون تب است و ممکن است سیر تحت حاد یا مزمن داشته باشد (۲،۶). به این جهت علائم آن ممکن است مبهم باشد. بیمار مبتلا به پتروزیت، به طور شاخص فردی است که متعاقب عمل جراحی ماستوئید دچار عفونت موضعی مداوم و درد عمقی صورت می شود (۱،۹). در یک مطالعه ۲۰ ساله درد گوش، درد عمقی صورت، سردرد، اتوره، تب، اختلال هوشیاری و درگیری اعصاب جمجمه ای از زوج V تا زوج X به عنوان علائم پتروزیت گزارش شده است. درگیری عصب سه قلو شایع ترین درگیری اعصاب جمجمه ای بوده است. بیماران معمولاً با ترکیبی از این علائم مراجعه می کنند و هیچ کدام از یافته ها قطعی نمی باشد (۱).

شایعترین عاملی که در بروز پتروزیت دخیل است سودومونا آئروژینوزا می باشد. سایر ژرم هایی که استئومیلیت قاعده جمجمه ایجاد می کنند شامل آسپرژیلوس، استافیلوکوک های کواگولاز منفی، پروتوس، پروبینوباکتريوم و اکتینومایسس هستند (۱،۲). سی تی اسکن با تفکیک بالا اطلاعات با ارزشی را در مورد رأس پتروس فراهم می کند و جزئیات مسیر جراحی را نشان می دهد. مقایسه رأس استخوان پتروس در سمت درگیر با طرف مقابل کمک کننده است. رأس پتروس در سمت درگیر اسکروزه یا حاوی مایع است و در سمت مقابل به طور طبیعی دارای سلول های هوایی می باشد. MRI اطلاعات تکمیلی را در مورد تجمع مایع و نسج درگیر در ناحیه رأس پتروس فراهم می کند. معمولاً ترکیبی از سی تی اسکن و MRI جهت بررسی واریاسیون های طبیعی و رد تشخیص های افتراقی ضروری می باشد (۱۰-۱). اسکن استخوان با تکنسیوم، گالیوم و ایندیوم ۱-۱۱ کمک کننده است و افزایش جذب رادیواکتیو در ناحیه، مؤید تشخیص می باشد (۲،۶). اساس درمان این عارضه، آنتی بیوتیک تزریقی طولانی مدت است. اغلب متخصصین دوره درمان ۶ هفته ای را توصیه می کنند که

**نتیجه گیری**

عارضه پتروزیت می تواند به طور تأخیری، با سیر کند و با علائم نورولوژیک خفیف بروز نماید. تشخیص آن بر مبنای مجموعه ای از یافته های بالینی و فرابالینی صورت می گیرد. این عارضه در وهله اول به صورت طبی درمان می شود که اساس آن آنتی بیوتیک تزریقی طولانی مدت است. در این مورد خاص آنتی بیوتیک تزریقی ۳ هفته ای جهت درمان کفایت داشت.

می توان از آمینوگلیکوزیدها و نسل سوم سفالوسپورین ها استفاده کرد. سیپروفلوکساسین خوراکی هم در درمان این عارضه مؤثر بوده است. ضروری است که تا طبیعی شدن اسکن های متوالی گالیوم درمان آنتی بیوتیک ادامه داده شود (۶،۲). در مواردی که درمان طبی برای کنترل عفونت کفایت نکند، روش های مختلف جراحی جهت فراهم کردن درناژ کافی ناحیه رأس پتروس ممکن است انجام شوند (۷،۳،۱).

\*\*\*\*\*

**References**

- 1- Cummings CW, Flint PW, Harker LA et al. Petrositis. In: Cummings Otolaryngology Head and Neck Surgery. 4<sup>th</sup> ed. Philadelphia: Mosby; 2005: 3040-3043.
- 2- Osenbach RK, Zeidman SM. Osteomyelitis of the calvarium and skull base. In: Infections in neurological surgery. 1<sup>st</sup> ed. Philadelphia: Lippincott-Raven; 1999: 71-81.
- 3- Richard Winn H. Skull Base. In: Youmans neurological surgery. 5<sup>th</sup> ed. Philadelphia: Saunders; 2004: 1266-1267.
- 4- Ropper A, Brown R. Multiple cranial nerve palsies. In: Adams Principles of Neurology. 8<sup>th</sup> ed. New York: McGraw-Hill; 2005. 1188-1189.
- 5- Rowland L. Osteomyelitis of skull base. In: Merritt's Neurology. 11<sup>th</sup> ed. Philadelphia: Lippincott; 2005: 167-168.
- 6- Mandell GL, Bennett JE, Dolin R. Osteomyelitis. In: Principle and practice of Infectious Disease. 6<sup>th</sup> ed. Philadelphia. Elsevir; 2005: 2602-2603.
- 7- Schmidek H. Skull Osteomyelitis. In: Operative Neurosurgical Techniques. 4<sup>th</sup> ed. Philadelphia. W.B Saunders; 2000: 1690-1691.
- 8- Ducic Y. Skull base osteomyelitis. In: South Med J. 2006 Oct; 99(10): 1051
- 9- Hafidh MA, Keogh I, Walsh R et al. Otogenic intracranial complications. In: Am J Otolaryngol. 2006 Nov-Dec; 27(6): 390-5.
- 10- Bouccara D, Simon-Blancal V, Rodallec M et al. Osteomyelitis of skull base. In: Ann Otolaryngol Chir Cervicofac. 2007 Mar; 124(1): 25-32.

\*\*\*\*\*

**Abstract****Petrositis with inferior cranial nerves involvement: A case report**

Azarpazhooh M. MD, Chekani F. MD

**I ntroduction:** Petrositis, osteomyelitis of temporal bone, is a rare complication of middle ear infection or mastoiditis. Symptoms reported in patients with petrositis are otalgia, deep facial pain, headache, otorrhea, fever, coma and cranial nerve paralysis. Current diagnostic tests for this complication include high-resolution CT scan, brain MRI and bone scan with Technetium, Gallium and Indium 1-11.

**Case report:** A 34 years old lady with left multiple cranial nerves palsies of VII, VIII, IX, X, XII is presented. She had a history of otitis media and then mastoiditis in left side 6 months ago which was underwent tympanomastoidectomy. In radiological studies there was involvement of parameninge tissue next to petrous bone. Gallium scan was highly suggestive for petrous osteomyelitis. She was treated with empiric parenteral antibiotics and her symptoms resolved completely.

**Key words:** Petrositis, Cranial nerves paralysis, Skull base osteomyelitis.