

گزارش یک مورد نادر جسم خارجی برونش 15 سال بعد از تورا کوتومی

دکتر داود عطاران

دانشیار گروه داخلی ریه، بیمارستان قائم (عج)، دانشگاه علوم پزشکی مشهد

خلاصه

مقدمه: آسپیراسیون جسم خارجی به داخل راههای هوایی در اغلب موارد در کودکان رخ می دهد. در این بیماران آسپیراسیون جسم خارجی ممکن است به صورت انسداد حاد مجاری هوایی فوقانی بروز کند. در سایر بیماران با این وجود ممکن است به صورت مزمن و با پنومونی راجعه و برونشکتازی ظاهر کند. درمان جسم خارجی راههای هوایی در اغلب موارد با خارج کردن آن توسط برونکوسکوپی انجام می شود و کمتر نیاز به عمل جراحی باز ریه دارد

گزارش مورد: در این جا یک مورد نادر جسم خارجی ریه، گاز باقی مانده، که به دنبال عمل جراحی تورا کوتومی ناشی از اصابت گلوله در شانزده سال قبل ایجاد شده، گزارش می شود.

واژه های کلیدی: جسم خارجی، تورا کوتومی، برونکوسکوپی فیروپتیک

مقدمه

آسپیراسیون جسم خارجی اغلب در کودکان رخ می دهد و یکی از علل مهم مرگ و میر در کودکان به شمار می آید (1). 80٪ موارد جسم خارجی ریه مربوط به کودکان کمتر از 5 سال است و فقط 20٪ از موارد در افراد بالغ بروز می کنند (2). سالانه در آمریکا حدود 2000 کودک در اثر جسم خارجی ریه فوت می کنند (3). حال جسم خارجی ریه می تواند در هر سنی وجود داشته باشد (4).

جسم خارجی ریه می تواند بصورت انسداد مجاری هوایی فوقانی و به طور ناگهانی تظاهر نماید ولی در بعضی موارد سیر آهسته و مزمنه صورت خفیف از حدود 5-4 سال قبل وجود داشته که اخیرا دارد و تشخیص ممکن است تا مدتها مورد غفلت قرار گیرد که علت تاخیر تشخیص در اغلب موارد مربوط به عدم یادآوری شرح حال حادثه انسداد ناگهانی راه هوایی توسط بیمار می باشد. در اغلب جسم خارجی وجود نداشت. در شرح حال سابقه اصابت گلوله به موارد جسم خارجی ریه علت غیر از آسپیراسیون (5)

گزارش مورد

بیمار مرد 40 ساله کشاورز اهل یکی از روستاهای تربت جام که با شکایت سرفه، دفع خلط و هموپتزی خفیف گهگاه به درمانگاه ریه بیمارستان قائم (عج) مراجعه نموده است علائم بیمار در مانده 4-5 سال قبل وجود داشته که اخیرا تشدید یافته است علائم بیمار در فصول سرد و به دنبال عفونت تنفسی تشدید می یافته است سابقه مصرف سیگار و آسپیراسیون در شرح حال سابقه اصابت گلوله به قفسه سینه چپ بر اثر درگیری محلی در 16 سال قبل را ذکر می کند که تحت عمل جراحی باز قفسه سینه قرار گرفته است که هیچ گونه مدرکی در مورد نوع عمل در دسترس نمی باشد.

*آدرس مؤلف مسؤول: مشهد- بیمارستان قائم (عج)- بخش تورا کس

تلفن تماس: 8410001-0511 داخلی 2620

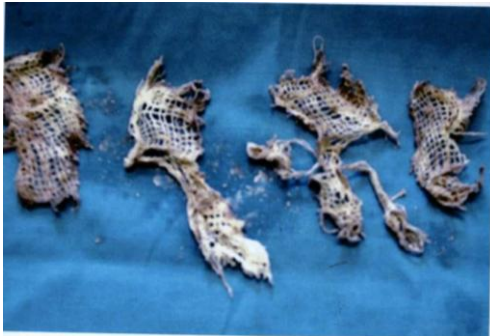Email: d_attaran@yahoo.com

تاریخ وصول: 85/8/16 تاریخ تأیید: 86/3/9

آن به طول حدود 10 سانتی متر و عرض 4 سانتی متر (مربوط به

توراکوتومی قبلی در سگمان های لینگولا چپ مشاهده شد. به کمک فورسپس قطعات متعدد با اندازه های مختلف خارج گردید تصویر شماره (2).

بعد از شستشو با سرم نرمال سالین راههای هوایی کاملاً تمیز و بدون جسم خارجی بود ولی مختصر التهاب مشاهده می شد. در آزمایشات ارسال شده ترشحات برونش از نظر باسیل سل و بدخیمی منفی بود و فقط حاوی نوتروفیل فراوان بود. بیمار در حین و پس از انجام برونکوسکوپی دچار عارضه ای نشد. 3 هفته بعد از خروج جسم خارجی بیمار با حال عمومی خوب و بدون علائم تنفسی مراجعه نمود.



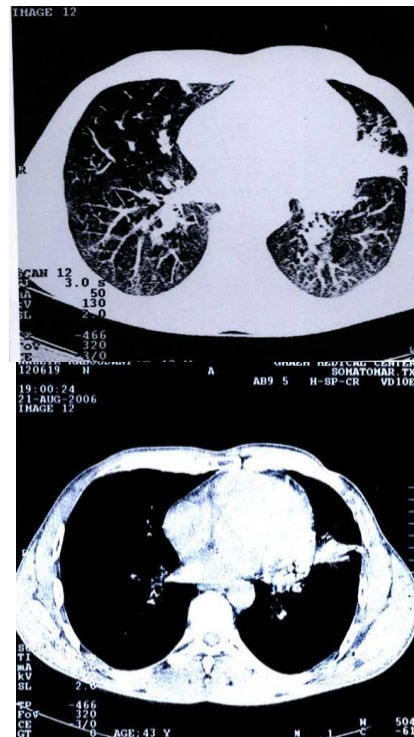
تصویر 2- نمای جسم خارجی برونش که تقریباً به طور کامل خارج شده است.

بحث

آسپیراسون جسم خارجی در کودکان اغلب بدون بیماری زمینه ای رخ می دهد ولی در بالغین بیماری زمینه ای مانند اختلالات عصبی، اختلال هوشیاری و یا الکلیسم وجود دارد. عمده موارد آسپیراسیون مربوط به دانه های گیاهی، اجسام فلزی و دندان می باشد (5).

استقرار جسم خارجی در راه های هوایی سبب بروز علائم متفاوتی می شود. علائم بستگی به اندازه جسم، محل قرار گرفتن در راه هوایی، میزان انسداد و مدت زمان دارد. در مواردی که جسم خارجی بزرگ و سفت باشد سبب انسداد در سطح مجاری هوایی

انسزیون مربوط به توراکوتومی در قسمت خلفی و جانبی قفسه سینه چپ مشاهده می شود. در معاینه ریه ها کراکل خفیف در قسمت تحتانی و قدامی ریه چپ شنیده می شود. شواهدی از کلاینگ، سیانوز و دیسترس تنفسی وجود نداشت. رادیوگرافی قفسه سینه انفیلتراسیون غیر اختصاصی تحتانی ریه چپ مشاهده می شود. در سی تی اسکن انجام شده تصویر آتلکتازی سگمانتر و تغییرات برونشکازی خفیف در محل سگمان های لینگولا مشاهده می شود تصویر شماره (1).



تصویر 1- نمای سی تی اسکن ریه بیمار، آتلکتازی و برونشکازی در سگمان لینگولا را نشان می دهد.

با توجه به علائم بالینی و رادیوگرافیک، بیمار با بی حسی موضعی بالیدوکائین تحت برونکوسکوپی فیروپتیک قرار گرفت راه های هوایی طرف راست نرمال بود در سمت چپ التهاب و ترشحات بدبو در دهانه سگمان های لینگولا وجود داشت. همچنین بقایا و تکه های متعدد گاز استریل (با اندازه های متفاوت و بزرگترین

فوقانی و بروز خفگی و مرگ ناگهانی می شود، در غیر این صورت اصولاً در صورت هر گونه شک به وجود جسم خارجی در راه های ممکن است پس از سرفه و تنگی نفس ناگهانی و قرار گرفتن در هوایی برونکوسکوپی باید انجام شود (6). اولین بار Killian

راه هوایی کوچکتر علائم به صورت مزمن ادامه یابد (6). از دیگر علائم می توان به سرفه مزمن، عفونت های مکرر تنفسی، برونکواسپاسم، هموپتیزی و برونشکتازی اشاره کرد (5). در مرحله اول استقرار جسم خارجی جدار مجرای هوایی دچار ادم و التهاب می شود و در موارد مزمن نسج جوانه ای می تواند سبب بروز تنگی راه هوایی، عفونت های مکرر و نهایتاً برونشکتازی شود (6،7). دانه های گیاهی علاوه بر تورم و التهاب در محل انسداد گاهی سبب بروز واکنش های آلرژیک و برونکواسپاسم می شود (8). از نظر محل قرارگیری جسم خارجی شایعترین محل لوب تحتانی راست و سپس لوب تحتانی چپ می باشد، لوبهای فوقانی ریه کمترین محل قرار گرفتن جسم خارجی می باشد (6). در معاینه فیزیکی ممکن است استریدور، ویزینگ لوکالیزه یا منتشر، رونکای، شواهد آتلکتازی، پنومونی و یا پرهوایی ریه وجود داشته باشد. رادیوگرافی قفسه سینه در اغلب موارد در جهت تشخیص کمک زیادی می کند. در مواردی که جسم خارجی او پاک باشد تشخیص براحتی انجام می شود، در سایر موارد علائم رادیولوژیک می تواند به صورت آتلکتازی لوبر یا سگمانتر، پنومونی، انفیلتراسیون ریوی، احتباس هوا در رادیوگرافی بازدی قفسه سینه بروز نماید (9). در موارد بسیار نادر جسم خارجی ریه ممکن است به دنبال باقی ماندن گاز جراحی بعد از توراکوتومی باشد که به صورت گزارش مورد منتشر شده است و با عنوان Gossypibomas یا گاز باقی مانده به دنبال جراحی قفسه سینه بیان شده است. در این موارد تظاهر بالینی پس از سالیان متمادی از عمل جراحی به صورت توده ریوی و هموپتیزی مکرر بروز نموده است (10،11).

در سال 1897 با استفاده از برونکوسکوپی رژیید اقدام به خروج جسم خارجی ریه کرد و در سال 1966، Ikodo از برونکوسکوپی فیروپتیک جهت خارج کردن جسم خارجی استفاده کرد (6). استفاده از برونکوسکوپی فیروپتیک محاسن زیادی دارد از جمله این که با بی حسی موضعی انجام می شود و با توجه به باریکی اجازه بررسی راههای هوایی محیطی تا حد برونش های سگمانتر و کوچک تر را می دهد. میزان موفقیت خروج جسم خارجی با برونکوسکوپی فیروپتیک 60-90 درصد است (12). برونکوسکوپی رژیید در مقایسه به فیروپتیک میدان دید بیشتری دارد و امکان کنترل خونریزی و ساکشن ترشحات بیشتر است ولی بایستی با بیهوشی عمومی انجام شود و ضمن این که امکان بررسی راه های هوایی محیطی و کوچکتر میسر نمی باشد (6). در مجموع در مورد جسم خارجی ریه در ابتدا توصیه به انجام برونکوسکوپی فیروپتیک می شود که در اغلب موارد خروج جسم خارجی با فورسپس و یا بسکت قابل انجام است ولی در بعضی موارد که به واسطه اندازه و نوع جسم خارجی و یا ایجاد بافت جوانه ای در اطراف جسم خارجی خروج با برونکوسکوپی فیروپتیک مقدور نباشد از برونکوسکوپی رژیید استفاده می شود در بعضی موارد دیگر مانند عدم همکاری بیمار، هموپتیزی فعال و دیسترس تنفسی نیز از ابتدا توصیه به برونکوسکوپی رژیید می شود. در موارد بسیار نادر در صورت عدم موفقیت با روش های برونکوسکوپی ممکن است نیاز به عمل جراحی باز ریه و خروج جسم خارجی باشد (13).

تشکر و قدردانی

در پایان از زحمات پرسنل محترم بخش برونکوسکوپی آقایان زارع و اعلمی تشکر و قدردانی می شود.

از نظر درمانی برداشتن و خروج جسم خارجی با برونکوسکوپ بهترین راه می باشد و ندرتاً نیاز به عمل جراحی ریه وجود دارد.

References

- 1- Keith FM, Charrete EP, Lyan RB et al Inhalation of foreign bodies by children: A Continuing challenge in management. Can Med Assoc Jour 1980; 122: 52.
- 2- Rafanan AL, Mehta AC. Adult airway foreign body removal, what's new? Clin Chest Med 2001; 22: 319.
- 3- Weissberg D, Schwartz I. Foreign bodies in the tracheobronchial tree. Chest 1987; 91:730-733.
- 4- Yilmaz A, Akkaya E, Damadoglu E, Gungor S. Occult bronchial foreign body aspiration in adults: analysis of four cases. Respirology 2004; 9: 561.
- 5- Limpur AH, Prakash UB. Tracheobronchial foreign bodies in adults, Ann Intern Med 1990 ; 112: 604.
- 6- Myers DW. Textbook of bronchoscopy. 2thed. Baltimore : Williams and Wilkins; 1995 .p. 383 – 393.
- 7- Kurkiu EU, Willinms MA. Bronchiectasis consequence upon foreign body retention. Thorax 1973; 28: 601.
- 8- Fine AJ, Abran LE, Asthma and foreign bodies. Ann Allergy 1971; 29, 217-220.
- 9- Murray JF, Nadel J. Text book of respiratory medicine. 4 thed. philadelphia: Saunders ;2005. p. 629- 636.
- 10- Patel AM, Trastek VF, Coles DT, Gossypibomas mimicking echinococcal cyst disease of the lung. Chest 1994; 105: 284-5.
- 11- Tylor FH, Zollinger RW, Edgerton TA et al J Thoracic Imaging 1994; 9: 56-9.
- 12- Swanson KL, Prakash UB, Midthun DE et al Flexible bronchoscopic management of airway foreign bodies in children. Chest 2002; 121: 1695.

Abstract**Unusual bronchial foreign body 15 years after thoracotomy**

Attaran D. MD

I ntroduction: Aspiration of foreign body into the tracheobronchial tree occurs most often in children. In this patient aspiration of a solid foreign body may be manifested as acute obstruction of the upper airway. In other patients however, the condition is more insidious manifested by recurrent pneumonia and bronchiectasis. Treatment of trachcobronchial foreign body usually requires only their complete removal by bronchoscopy rather than open lung surgery.

Case report: This report is a rare case of bronchial foreign body has occurred after thoracotomy due to gunshot injury in 16 years ago.

دکتر داود عطاران

گزارش یک مورد نادر جسم خارجی برونش 15 سال بعد از توراوتومی

Keywords: Foreign body, Thoracotomy, Fiberoptic bronchoscopy