

فیرومای استخوانی شونده سینوس اسفنوآتموئید (گزارش مورد)

*دکتر مرتضی نورالهیان^۱، دکتر احمد زمانیان^۲

^۱استادیار گوش، گلو و بینی، ^۲دستیار گوش، گلو و بینی - بیمارستان امام رضا (ع) - دانشگاه علوم پزشکی مشهد

خلاصه

مقدمه: فیرومای استخوانی شونده (COF)^۱ یک نئوپلاسم نادر کپسول دار که از بافت فیروز و مقدار متفاوتی از استخوان، سمتموم یا هردو تشکیل شده است. ما یک مورد بیمار مبتلا فیرومای استخوانی که سینوس های آتموئید و اسفنوئید را گرفتار کرده بود گزارش کردیم.

گزارش مورد: بیمار خانمی است ۱۹ ساله که با شکایت سردرد از یک سال قبل و پروپتوز به میزان ۴ میلیمتر در چشم چپ مراجعه کرد که در معاینه توده قرمز رنگ در داخل مئاتوس میانی بینی سمت چپ با مخاط سالم مشهود بود. سی تی اسکن یک توده لیتیک حجیم با جدار کلسیفیه در داخل سینوس های آتموئید و اسفنوئید را نشان می داد. بیمار ۳ بار تحت جراحی آندوسکپی سینوس قرار گرفت که در مرحله اول جواب پاتولوژی ماکروبیوسل گزارش شده ولی در مراحل بعدی COF گزارش شد سینوس های اسفنوئید و آتموئید و ماگزیلاری در سمت مبتلاء به روش جراحی آندوسکوپی بینی و سینوس تخلیه شده و دیواره های داخلی و کف اریث برداشته شدند و بعد از عمل سردرد بیمار کاهش و پروپتوز بیمار بهبود یافته بود.

نتیجه گیری: جهت تشخیص دقیق ضایعات فیرواوسنوس باید یافته های کلینیکی، رادیوگرافیک و پاتولوژیک با هم در نظر گرفته شوند و در هر بیمار که با توده بینی همراه با پروپتوز مراجعه کرد باید این ضایعات را هم در نظر داشت در صورت تشخیص صحیح می توان این ضایعات را به طور کامل در همان جراحی اول خارج کرد تا احتمال عود پایین آید.

واژه های کلیدی: فیرومای استخوانی شونده، سینوس های اسفنوآتموئید، پروپتوز

گزارش مورد

بیمار خانمی است ۱۹ ساله که با شکایت سر درد و پروپتوز در طرف چپ صورت که از یک سال قبل از مراجعه شروع شده بود مراجعه کرد. سر درد صبح ها هنگام برخاستن از خواب شروع شده و یک ساعت به پیک خود رسیده و تا غروب به تدریج برطرف می شد. در معاینه یک توده قرمز رنگ در داخل مئاتوس میانی بینی سمت چپ با مخاط سالم و ضخیم بر روی آن مشهود بود. در سی تی اسکن یک ضایعه لیتیک بسیار حجیم به ابعاد ۳×۵×۵ و جدار کلسیفیه در داخل سینوس های آتموئید و اسفنوئید و قسمتی از سینوس ماگزیلاری سمت چپ مشهود بود که سبب تخریب دیواره های بالایی داخلی و گسترش به حفره بینی شده بود.

مقدمه

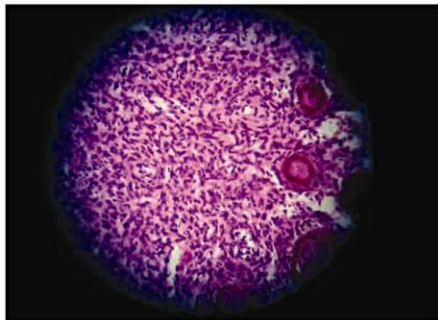
فیرومای استخوانی شونده یک نئوپلاسم نادر کپسولدار و با حدود مشخص است که از بافت فیروز و مقادیر متغیری از بافت کلسیفیه مثل استخوان، سمتموم یا هر دو تشکیل شده است (۱). سن شیوع آن دهه های دوم و سوم زندگی بوده با برتری زن نسبت به مرد که نسبت پنج به یک دارد (۲،۱). این نئوپلاسم ها جزء ضایعات فیرواوسنوس طبقه بندی شده که از لیگامان (مامبران) پرپودنتال منشاء می گیرند و معمولاً به صورت یک ضایعه منفرد که به آهستگی رشد می کند و موجب پهن شدن استخوان های ماندبیل و ماگزیلای می شود ظاهری گردند (۳).

^۱آدرس مولف مسؤل: مشهد- بیمارستان امام رضا(ع) - بخش گوش، گلو و بینی
تلفن تماس: ۰۵۱۱-۸۵۴۳۰۳۱-۷
Email: dr.nourollahian@gmail.com

تاریخ وصول: ۸۴/۸/۲۲ تاریخ تایید: ۸۵/۵/۲۰

^۱-Cemento-Ossifying Fibroma

حذف گردید و جداره داخلی حفره چشم جهت بهبود پروپتوز برداشته شد این بار در جواب آسیب شناسی COF گزارش شد. به دلیل تغییرات استخوانی غیر قابل برگشت علی رغم حذف جداره فوق پروپتوز بیمار پس از عمل بهبودی نداشت و بیمار سه ماه بعد مجدداً با عود تومور و افزایش پروپتوز که از نظر عمل کردی موجب دو بینی شده بود و از نظر زیبایی نیز برای بیمار مشکل ساز شده بود مراجعه کرد این بار پروپتوز ۶ میلیمتر اندازه گیری شد. سی تی اسکن مجدداً فشار توده استخوانی در ناحیه اسفنوئید و پشت حفره چشم را نشان می داد بیمار مجدداً تحت جراحی آندوسکپی سینوس قرار گرفت و بقایای توده از ناحیه فوق خارج گردید. سپس با جراحان افتالمولوژیست در یک تیم مشترک با رویکرد توأم اتموئیدکتومی خارجی و آندوسکوپیک دیواره داخلی و قسمتی از کف اریبت به طور وسیع برداشته شد. بعد از عمل بیمار ارزیابی شد که پروپتوز بیمار تا حد طبیعی اصلاح شده بود. پاسخ آسیب شناسی توده ارسالی پرولیفراسیون سلول های فیروپلاستیک جا به جا به توده های مدور استخوانی Woven کلسیفیه در برداشت از سینوس اسفنوئید و ماگریلاری و جدار مدیال اریبت با تشخیص COF بود (شکل ۳).

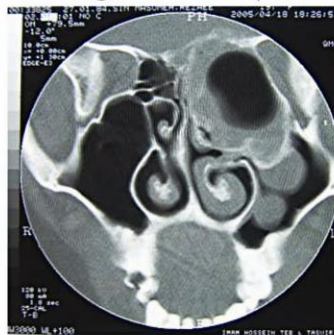

تصویر ۳- نمونه پاتولوژی بیمار

بحث

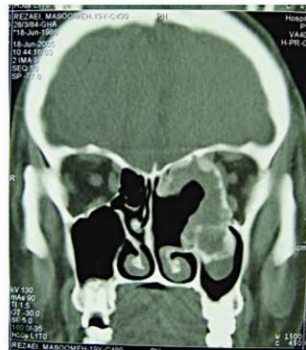فیرومای استخوانی شونده یک نئوپلاسم خوش خیم با جدار کاملاً مشخص است که دارای مقدار متغیری از بافت استخوان یا سمتموم یا هر دو است (۱). در گذشته بستگی به مشاهده کلسیفیکاسیون های اسفنوئیدال یا استخوان دو ترم جداگانه Cementifying یا Ossifying را به کار می بردند ولی امروزه چون معتقدند هر دو

توده تا حفره چشم سمت چپ گسترش یافته و با فشار به حفره چشم موجب انحراف چشم به سمت پایین و خارج شده بود (شکل ۱).



تصویر ۱- سی تی اسکن قبل از عمل جراحی که ضایعه لیتیک با جدار کلسیفیه در داخل سینوس اتموئید سمت چپ را نشان می دهد.

بیمار ابتدا با شک به یک موکوسل تحت جراحی آندوسکپی سینوس قرار گرفت و جداره های پایینی و داخلی توده حذف گردید (مارسویالیزاسیون) و آسیب شناسی هم موکویوسل سلول های اتموئید و اسفنوئید را گزارش کرد. بیمار ۳ ماه بعد از جراحی اول با عود تومور در بینی و سینوس ها و با شکایت پیشرفت پروپتوز مراجعه کرد. در معاینه پروپتوز چشم چپ به اندازه ۴ میلیمتر مشاهده شد. در سی تی اسکن مجدداً بیمار توده ای حجیم با جدار مشخص در سینوس های اتموئید و اسفنوئید با گسترش به حفره چشم مشخص شد (شکل ۲).



تصویر ۲- سی تی اسکن بعد از جراحی مرحله اول که عود تومور با گسترش به اریبت را نشان می دهد.

بیمار مجدداً تحت جراحی آندوسکپی سینوس قرار گرفت و به روش ویگانگ تومور از داخل سینوس های اسفنوئید و اتموئید

ترکیب استخوان در بافت سمتمال به طور شایعی در ضایعات فوق دیده می شود بیشتر از ترم CO استفاده می کنند (۴).

از نظر کلینیکی بستگی به محل اولیه تومور در ناحیه ماندیل، ماگزیلا، اتموئید، اربیت علائم و نشانه ای مختلفی ایجاد می کند و بیمار می تواند با علائمی مانند سردرد، دو بینی، انسداد بینی و یا نشانه هایی مثل پروپتوز، توده بینی، تورم پشت مولار ماندیل یا حتی حضور توده در فضاهای پارافارنکس و نازوفارنکس مراجعه نماید (۵،۳،۱).

Galdeano و همکاران موردی را گزارش کردند که با یک توده در زاویه مندیبل و درد دندان مراجعه کرده بود (۲). Sterling و همکاران موردی را گزارش کردند که علاوه بر وجود فیرومای استخوانی یک موکوسل به طور همزمان نیز در سینوس اسفنوئید وجود داشت (۶). در بیمار مورد نظر ما نیز ابتدا تشخیص موکوسل داده شد ولی در مرحله دوم و سوم در پاتولوژی تشخیص فیرومای استخوانی داده شد. سیر کلینیکی معمول آن به این صورت است که در ابتدا بدون علامت بوده و بسیار آهسته رشد می کند تا حدی که فشار به ساختمان های اطراف ایجاد درد نموده و افزایش رشد بیشتر موجب نواقص زیبایی و عملکردی می شود (۷).

Nakagawa و همکاران موردی از فیروم استخوانی شونده را گزارش کردند که با دو بینی مراجعه کرده بود، در معاینه پروپتوز و جا به جایی چشم چپ به طرف خارج و دو بینی در انحراف چشم به طرف راست و بالا وجود داشت (۸).

Selmani و همکاران یک دختر ۸ ساله را گزارش کردند که با یک درد در طرف راست بینی در مدت یکسال با انتشار به نواحی پیشانی و گیجگاهی مراجعه کرده بود درد در خلال روز تشدید پیدا می کرد معاینه فیزیکی نرمال بود در بیوپسی گرفته شده توسط آندوسکپی فیروم استخوانی شونده گزارش شد (۹). منشاء فیرومای استخوانی از غشاء پرودنتال که لایه ای از بافت همبند فیروز در اطراف ریشه دندان هاست می باشد. بافت همبند غشاء فوق ظرفیت تبدیل به هر دو نوع استخوان و سمتموم را دارد. عفونت و التهاب و فیروز نواحی پری اپیکال ممکن است غشاء پرودنتال را تحریک کنند. علت به وجود آمدن این نئوپلاسم در

نواحی آناتومیکی که لیگامان پرودنتال وجود ندارد مثل سینوس های اتموئید و اسفنوئید نامشخص است ولی این فرضیه وجود دارد که سلول های مزانشیمال چند ظرفیتی مثل سلول های لیگامان پرودنتال می توانند تمایز پیدا کرده و تولید مواد کلسیفیه مانند استخوان و سمتموم نمایند (۱۰). Bradmann تشریح کرد که غشاء پرودنتال اکتویک در استخوان پتروس از سلول های مزانشیمال اولیه تمایز می شود و ممکن است تبدیل به فیرومای استخوانی شود (۱۱). در رادیوگرافی ساده سینوس ها ممکن است یک کدورت کامل سینوس که به وسیله یک توده یکنواخت ایجاد شده دیده شود. این ضایعات دارای سه الگوی مختلف از نظر رادیوگرافی می باشند. در مرحله اول به عنوان ضایعات رادیولوسنت ظاهر می شوند که در ۵۳٪ بیماران این ضایعات دیده می شوند در مرحله دوم به تدریج که ضایعات بزرگ می شود از یک مرحله حد وسط رادیولوسنت- رادیوپاک عبور می کنند در ۴۰٪ بیماران این حالت دیده می شود. مرحله سوم ایجاد یک ضایعه کامل و رسیده است که کاملاً کلسیفیه می شوند مواد کلسیفیه ممکن است سمتموم، استخوان یا ترکیبی از هر دو باشند و در ۷ درصد بیماران مشاهده می شود (۱۲). در گزارش Nakagawa و همکاران در سی تی اسکن یک توده وجود داشت که سینوس اتموئید چپ، اربیت، سینوس فرونتال و حفره کرانیال قدامی را درگیر کرده بود ضایعه غیر یکنواخت و دارای کلسیفیکاسیون بود (۸). در گزارش Selmani در MRI ناحیه فاسیال یک تومور محدود در سینوس اتموئید راست با گسترش کمی به طرف دیواره داخلی و قسمت فوقانی بینی وجود داشت (۹). در بیمار حاضر این سه حالت به ترتیب وجود داشت و همان طور که در قبل تشریح شد ضایعه در سی تی اسکن در ابتدا به صورت یک ضایعه لیتیک، سپس به صورت یک ضایعه لیتیک بود که در وسط آن کلسیفیکاسیون وجود داشت و در مرحله آخر مشاهده شد که مقدار کلسیفیکاسیون درون ضایعه بیشتر شده است. در تشخیص افتراقی فیرومای استخوانی ممکن است کل ضایعاتی که از بافت فیرواوسنوس منشاء می گیرند، مطرح شوند که این ضایعات شامل: فیرو دیسپلازی (FD) سمتمواوسنوس موضعی،

شوند عود بیماری نادر است (۱۴). رادیوتراپی به خاطر مقاوم بودن و عوارض متعاقب آن کنترااندیکه است.

نتیجه گیری

برای تشخیص دقیق این ضایعات باید یافته های کلینیکی، رادیوگرافیک و پاتولوژیک با هم در نظر گرفته شوند و پیگیری بعد از عمل مخصوصا در مواردی که فیبرومای استخوانی به طور کامل خارج نشده باشد برای تشخیص موارد عود ضروری است. جهت تشخیص دقیق ضایعات فیبروآوستوس باید یافته های کلینیکی، رادیوگرافیک و پاتولوژیک با هم در نظر گرفته شوند و در هر بیمار که با توده بینی همراه با پرپتوز مراجعه کرد باید این ضایعات را هم در نظر داشت در صورت تشخیص صحیح می توان این ضایعات را به طور کامل در همان جراحی اول خارج کرد تا احتمال عود پایین آید.

اوستونید استوما- استوبلاستوما، سمتوبلاستوما، استومیلیت مزمن می باشد (۱۱،۱۳). دیسپلازی های دیسپلازی فیبرو ضایعه ای است که ممکن است دارای علائم کلینیکی، رادیوگرافیک و حتی پاتولوژیک مشابه فیرومای استخوانی باشد، اما جهت تشخیص افتراقی این دو ضایعه ذکر نکات زیر ضروری است. فیبرو دیسپلازی در ماگزینا شایع تر است ولی ۹۰٪ ضایعات فیرومای استخوانی در ماندیل ایجاد می شوند. فیبرو دیسپلازی در رادیوگرافی دارای حاشیه ای نامشخص است در صورتی که ضایعات فیرومای استخوانی دارای حاشیه های مشخص بوده که در بیمار حاضر نیز چنین نمائی وجود داشت. نسبت ابتلاء زنان به مردان در فیبرو دیسپلازی یکسان در صورتی که در فیرومای استخوانی ۵ برابر می باشد (۱۳). درمان این نئوپلاسم ها به صورت حذف جراحی ضایعه همراه با کورتاژ کف استخوانی آن ها است. پروگنوز عالی بوده و در صورتی که به صورت صحیح درمان

References

- 1- Lyung JS, Choi KH, Park YH. Cemento – ossifying fibroma presenting as a mass of the parapharyngeal and masticator space. American Journal of Neuroradiology 1999; 20:1744-49.
- 2- Galdeano AM, Crespo JT, Alvarez OR. Cemento – ossifying fibroma of mandibular gingival: single case report. Med Oral 2004; 9:176-9.
- 3- Cheng C, Takahashi H, Yao K, Nakayama M, Makoshi T. Cemento – ossifying fibroma of maxillary and sphenoid sinuses: Case report and literature review. Acta Otolaryngol 2002; 547(1): 118-22.
- 4- Waldrom CA. Fibro- Osseous lesions of the jaws. J Oral Maxillofac Surg 1993, 51: 828-35.
- 5- Bowyer JD, Mujid MA, Ah-Fat F, Kaye SB, Kokai GK. Giant cemento – ossifying fibroma of the maxillary causing proptosis in a young patient. J Pediatric Ophthalmol Strabismus 2001; 38(6): 359-62.
- 6- Sterling KM, Stollman A, Sacher M, Sorn PM. Ossifying fibroma of sphenoid bone with coexistent mucocele. CT and MRI. J comput Assist Tomour 2003; 17:492-94 .
- 7- Khandelwal N, Sodi KS, Rudetra B. Cemento – ossifying fibroma of the maxilla. J Otolaryngol 2004 ; 33(2): 122-4.
- 8- Nakagawa K, Takasato Y, Yamada K. Ossifying fibroma involving the paranasal sinus, orbit and anterior cranial fossa: Case report. Neuro surgery 1995;36(6):1192-1195.
- 9- Selmani Z, Anttila Z, Mertakorpi J. Cemento- Ossifying fibroma of the ethmoidal sinus in a child presenting with Isolated pain in the nasal region. The Journal of Craonio facial surgery 2004; 15(2): 215-217.
- 10- Bendor E, Bakon M, Talmi YP, Tadmer R, Kronenberg J. Juvenile cemento ossifying fibroma of the maxilla. Ann Otol Rhinol Laryngol 1997; 106:75-80.
- 11- Brademann G, Erner JA, Janig U, Mehdorn HM, Rudert H. Cemento – ossifying fibroma of the petromastoid region: Case report and review of the literature. J Laryngol Otol 1997; 111:152-5.
- 12- Barberi A, Cappabianca S, Colella G. Bilateral cemento – ossifying fibroma of the maxillary sinus. Br J Radiol 2003 ; 76(904): 279-280.
- 13- Veytek TM, RojY, Edeiken J, Ayala AG. Fibrous dysphasia and cemento – ossifying fibroma, a histologic spectrum. Am J Surg Pathol 1995; 19(7): 775-81.
- 14- Martin R, Cuellar LA, Falaht F. Cemento – ossifying fibroma of the upper gingivae. Otolaryngial Head Neck Surg 2000; 122: 775.