

اثر استفاده از فیکساسیون Rigid در جلوگیری از انحراف ایاتروژنیک تیغه بینی

دکتر فرهاد حافظی^۱، دکتر بیژن نقیب زاده^۲، دکتر امیر حسین نوحی^۳

^۱ فوق تخصص جراحی پلاستیک، دانشیار دانشگاه علوم پزشکی ایران،

^۲ متخصص گوش، گلو و بینی، دانشیار دانشگاه علوم پزشکی شهید بهشتی، ^۳ پزشک عمومی

خلاصه

مقدمه: در این مطالعه و مقالات مشابه نشان داده شده است که جراحان نمی‌توانند بر اثرات آنی هاشور زدن غضروف در حین عمل اعتماد کنند، زیرا ممکن است تیغه صاف بینی در حین عمل، به مرور زمان به سمت مقابل منحرف گردد.

مواد و روش کار: در طول مدت ۵ سال، ۲۸۳ بیمار تحت عمل رینوپلاستی قرار گرفتند و در ۲۲۷ مورد آنها همزمان عمل سپتوپلاستی انجام گرفت. سن بیماران بین ۱۶ تا ۶۸ سال و طول مدتی که بیماران تحت نظر بودند بین ۲ ماه تا ۳ سال بوده است. بیماران به دو گروه تقسیم شدند. گروه اول شامل ۱۲۵ نفر بوده و انحراف تیغه بینی از طریق روش های کلاسیک همراه با هاشور زدن متقاطع غضروف تیغه بینی اصلاح گردید و گروه دوم شامل ۱۵۸ بیمار بوده که توسط متد فیکس کردن تیغه بینی علاوه بر روش های قبلی جراحی شدند.

نتایج: در گروه اول، تیغه بینی در ۱۸ بیمار به سمت مقابل منحرف گردید (اصلاح بیش از حد) اما در گروه دوم انحراف ایاتروژنیک به سمت مقابل مشاهده نشد.

نتیجه گیری: با توجه به نتایج این مطالعه، ما برای تصحیح انحراف بینی، فیکساسیون Rigid را به جای هاشور زدن توصیه می‌کنیم.

واژه های کلیدی: بینی کج، هاشور زدن متقاطع، انحراف به سمت مقابل

مقدمه

نویسندگان این مقاله با بررسی مشاهدات خود در طی دوره پنج ساله به این نتیجه رسیدند که هاشور زدن غضروف بینی چنانچه توسط یک اسپلینت داخلی دائمی، ثابت نشده و یا به یک مکان مطمئن در خط میانی متصل نگردد می‌تواند سبب انحراف غیر قابل پیش بینی تیغه بینی به سمت مقابل شود. در این مقاله ما تجربیات خود را در جهت جلوگیری از انحراف ایاتروژنیک تیغه بینی، ناشی از اصلاح بیش از حد راه، در معرض قضاوت همکاران قرار می‌دهیم.

یکی از چالش های جراحان پلاستیک بینی، اصلاح انحراف بینی می‌باشد. درمان جراحی بینی‌های فوق شامل قراردادن کلیه اجزاء منحرف شده در وضعیت صحیح و در خط میانی است. آنالیز صحیح علت انحراف، اساس درمان موفق را به دنبال دارد (۱).

هدف از نوشتن این مقاله تأکید بر اثرات کوتاه و بلند مدت هاشور زدن متقاطع (cross hatching) بر روی غضروف تیغه بینی می‌باشد.

دکتر فرهاد حافظی

آدرس: تهران - بیمارستان سوانح سوختگی شهید مطهری

خیابان ظفر، شماره ۱۷۴، واحد ۹ تلفن: ۰۲۱-۲۲۲۵۰۶۲۳

تاریخ وصول: ۸۴/۸/۱ تاریخ تایید: ۸۵/۳/۴

روش کار

به غضروف های فوقانی خارجی (Upper lateral)، استفاده از گرافت های Spreader یک طرفه یا دو طرفه، و از Strut غضروفی قوی در سطح مقعر به کار گرفته شد و به این ترتیب در ۹۲ بیماری که در پیگیری های مکرر مراجعه نمودند، اصلاح بیش از حد یا تروژیک (over corrected) مشاهده نگردید. هر چند در تعداد کمی باقی مانده قبلی، (under corrected) انحراف تیغه بینی همچنان قابل تشخیص بود.

(Fisher exact test $P < 0.0001$)

بحث

از آن جایی که روش های (Aesthetic) باعث باریکتر شدن مجاری هوایی بینی می گردد، هدف تغییرات بر روی سپتوم در رینوپلاستی باز کردن راههای هوایی تا حد امکان و جبران نمودن تنگی یا تروژیک است و هدف بعدی از این کار به وجود آوردن یک بینی مستقیم و صاف در دید بیننده می باشد. برای درمان مناسب بینی های کج و منحرف، باید قبل از عمل ارزیابی پاتولوژیک و اتیولوژیکی اجزایی که باعث انسداد می شوند به دقت صورت گیرد، در غیر این صورت نتیجه نهایی افزایش مقاومت مجاری هوایی و نارضایتی بیمار می باشد (۲). انحراف شدید تیغه بینی و هیپرتروفی کورنه تحتانی می تواند سبب کم شدن سطح مقطع راههای هوایی تا زیر 0.4 سانتیمتر مربع گردد. کوچک کردن کورنه تحتانی از راههایی است که برای بهبود سطح مقطع، در این گونه بیماران پیشنهاد شده است (۳).

انحراف بینی به اشکال مختلف دیده می شود که بیشتر آنها می توانند بر روی شکل ظاهری بینی اثر بگذارند. شایعترین نوع انحراف تیغه بینی از جا در رفتگی تیغه بینی از شیار ماگزایلا (Septal Tilt) می باشد. دومین مورد انحراف C شکل و در رده های بعدی S شکل و نهایتاً انحراف لوکالیزه می باشد (۴). انحراف تیغه بینی ممکن است که با فروکش کردن ادم، انقباضات زخم و یا فیروز، بیشتر خود را نمایان سازد.

۲۸۳ بیمار از بهمن ۱۳۸۰ تا فروردین ۱۳۸۴ تحت عمل رینوپلاستی قرار گرفتند و در ۲۲۷ مورد عمل سیتوپلاستی همزمان انجام شد. علت مراجعه بیماران مسائل زیبایی و انحراف تیغه بینی بود و هدف از جراحی، اصلاح بینی های کج و منحرف و به دست آوردن نتیجه بهتر Aesthetic می باشد. برای رسیدن به این هدف، جراحی رینوپلاستی با روش باز، همراه با تکنیک های صاف کردن تیغه بینی انجام شد. بیماران بر اساس سن، جنس، نوع جراحی و نتیجه حاصله تقسیم بندی شدند. سن بیماران بین ۱۶ تا ۶۸ سال و در یک دوره زمانی بین ۲ ماه تا ۳ سال تحت نظر قرار گرفتند. (۸۱ بیمار برای پیگیری های بیش از ۲ ماه حضور پیدا نکردند و از مطالعه حذف گردیدند). بیماران به دو گروه تقسیم گردیدند.

گروه اول: ۱۲۵ بیمار از بهمن ۱۳۸۰ تا شهریور ۱۳۸۲ تحت عمل جراحی قرار گرفتند. در ۹۵ مورد عمل سیتوپلاستی همزمان انجام گردید. در این گروه سیتوپلاستی به روش هاشور زدن متقاطع تیغه بینی در سطح مقعر سپتوم همراه با رزکسیون قطعه ای (Segmental resection)، Morselization و سایر روش های اصلاحی انجام شد، اما در این گروه تیغه بینی به نقطه خاصی در خط میانی متصل نگردید. و از Strut محکم جهت جلوگیری از انحنای تیغه استفاده نشد. در ۱۸ مورد از بیمارانی که دارای انحراف تیغه بینی C شکل بودند، اصلاح بیش از حد و انحراف تیغه بینی به سمت مقابل مشاهده شد.

گروه دوم: ۱۵۸ بیمار، از شهریور ۱۳۸۲ تا فروردین ۱۳۸۴ تحت عمل رینوپلاستی قرار گرفتند و در ۱۳۲ بیمار همزمان عمل سیتوپلاستی نیز انجام شد.

در گروه اخیر از کلیه روش های مرسوم در تصحیح تیغه بینی استفاده گردید، با این تفاوت که از تکنیک هاشور زدن کمتر و به صورت کاملاً محافظه کارانه و فقط برای انحراف های شدید و پیچیده استفاده شد. همچنین از روش های مختلف فیکس کردن (Rigid fixation) شامل ثابت نمودن تیغه بینی

از علل کمتر شایع بینی‌های کج موارد ایاتروژنیک، انحرافات مادرزادی و عفونت‌ها را می‌توان نام برد (۱).
 روش‌های چند جانبه و رادیکال به وسیله اکثر نویسندگان برای تصحیح انحرافات گفته شده، بیان گردیده است (۵). این برخورد چند جانبه و چند مرحله‌ای شامل راه‌های مختلفی است که سبب می‌شود تیغه بینی در خط وسط قرار گیرد. از جمله: هاشور زدن، Morselization، استفاده از Spreader یا Strut، دوختن سپتوم به ستیغ ماگزایلا و برداشتن وسیع غضروف. نشان داده شده است که اکثر مردم عادی با بینی مستقیم و تنفس عادی دارای درجاتی از انحراف تیغه‌بینی هستند، در این جا این سؤال مطرح می‌گردد که آیا انجام چنین اصلاحات رادیکال و جراحی‌هایی وسیع برای تصحیح تمام تیغه‌های بینی منحرف لازم است؟ پاسخ به این سؤال این است که در روش‌های مدرن، دستکاری محافظه کارانه، با حداقل صدمه به اجزاء غضروف تیغه بینی بیشتر توصیه شده است. همچنین ثابت شده که یکی از دلایل مهم دوباره کاری و عمل‌های مکرر بر روی بینی دستکاری خشن و نامناسب بر روی تیغه بینی است (۶).

تجربیات نویسندگان مقاله در ۵ ساله گذشته با پیگیری‌های کوتاه و بلند مدت بر روی موارد سپتوراینوپلاستی، مشاهده درجاتی از اصلاح بیش از حد انحراف تیغه‌بینی، بعد از عمل جراحی بوده است. به منظور یافتن علت این انحراف ایاتروژنیک، با بررسی تاریخچه عمل جراحی، مشخص شده است که تمام این افراد سابقه‌ای از انحراف تیغه بینی داشته‌اند. درمان این انحراف از طریق هاشور زدن متقاطع بر روی یک سطح غضروف بینی انجام شده است بدون این که فیکساسیون مناسبی به ساختمان‌های اطراف صورت گیرد و یا این که از یک Strut قوی استفاده گردد. غضروف‌های کماتی یا زاویه‌دار ممکن است خود بخود با آزاد شدن عوامل ایجاد کننده کشش مانند مخاط تیغه‌بینی، غضروف‌های بالای خارجی (Upper lateral)، خارجی بینی و استخوان‌های و مر (Vomer) یا اتموئید صاف کردند ولی معمولاً به اصلاح

خفیف نیز نیاز دارند. هاشور زدن چند جهته سطح مقعر غضروف‌هایی که زاویه‌دار یا کج گردیده‌اند باعث می‌شود نیروهایی که سبب در هم تنیده شدن آنها گردیده آزاد شود و در نتیجه غضروف به طرف سطح محدب خود منحرف گردد. هاشور زدن متقاطع غضروف بینی سبب ناپایداری ساختمان آن می‌شود و مانورهایی که به دنبال آن صورت می‌گیرد موجب ضعیف شدن انسجام ساختمانی و در نتیجه انحراف غیرقابل پیش‌بینی تیغه بینی به سمت مقابل می‌گردد. بعضی از جراحان اعتقاد دارند که بعد از Morselization بینی ضعیف شده و ۳-۲ هفته طول می‌کشد تا قدرت خود را بازیابد، در این مدت نیاز است که بینی با اسپلینت در خط وسط نگه داشته شود (۷). شکل تیغه بینی با انجام برش‌های سطحی بر روی آن قابل تغییر است. معمولاً بلافاصله بعد از ایجاد این برش‌ها، انحنائی در غضروف ایجاد می‌گردد و این انحنا تقریباً همیشه در جهت باز شدن این خطوط و به سمت مقابل خواهد بود. در تجربیات خارج از بدن انسان روی غضروف یک رابطه آشکار مستقیم بین عمق برش و مقدار انحنا غضروف تیغه بینی مشاهده شده است (۸).

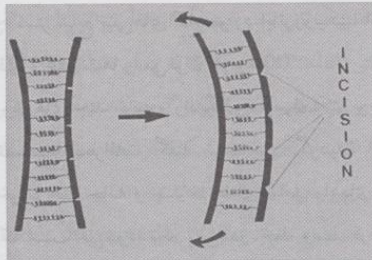
خاصیت انحناءپذیری غضروف در سطح ملکولی آن تعیین می‌گردد و این خاصیت از فردی به فرد دیگر و در مناطق مختلف تیغه بینی متفاوت می‌باشد، به این جهت برش‌هایی بر روی یک سطح غضروف، تصحیح قابل اعتماد و یکنواختی بر تیغه بینی ایجاد نمی‌کنند. به منظور استحکام تیغه بینی در خط وسط توصیه می‌شود از یک Spreader یک یا دو طرفه یا یک گرافت ساندویچی استفاده گردد (۱). مشخص گردیده برش‌های محیطی بر روی قطعات غضروفی انحنائی ۲ برابر برش‌های مرکزی بر روی قطعات مرکزی مشابه ایجاد می‌نمایند. به عنوان مثال برش‌های مرکزی غضروف ظرف مدت ۱۵ دقیقه به انحنا تقریباً ۹۰ درصدی خود می‌رسند در حالی که برش‌های محیطی غضروف ظرف مدت ۳۰ دقیقه به این حالت می‌رسند (۹).

از علل کمتر شایع بینی‌های کج موارد ایاتروژنیک، انحرافات مادرزادی و عفونت‌ها را می‌توان نام برد (۱).
 روش‌های چند جانبه و رادیکال به وسیله اکثر نویسندگان برای تصحیح انحرافات گفته شده، بیان گردیده است (۵). این برخورد چند جانبه و چند مرحله‌ای شامل راه‌های مختلفی است که سبب می‌شود تیغه بینی در خط وسط قرار گیرد. از جمله: هاشور زدن، Morselization، استفاده از Spreader یا Strut، دوختن سپتوم به ستیغ ماگزایلا و برداشتن وسیع غضروف. نشان داده شده است که اکثر مردم عادی با بینی مستقیم و تنفس عادی دارای درجاتی از انحراف تیغه‌بینی هستند، در این جا این سؤال مطرح می‌گردد که آیا انجام چنین اصلاحات رادیکال و جراحی‌هایی وسیع برای تصحیح تمام تیغه‌های بینی منحرف لازم است؟ پاسخ به این سؤال این است که در روش‌های مدرن، دستکاری محافظه کارانه، با حداقل صدمه به اجزاء غضروف تیغه بینی بیشتر توصیه شده است. همچنین ثابت شده که یکی از دلایل مهم دوباره کاری و عمل‌های مکرر بر روی بینی دستکاری خشن و نامناسب بر روی تیغه بینی است (۶).


تجربیات نویسندگان مقاله در ۵ ساله گذشته با پیگیری‌های کوتاه و بلند مدت بر روی موارد سپتوراینوپلاستی، مشاهده درجاتی از اصلاح بیش از حد انحراف تیغه‌بینی، بعد از عمل جراحی بوده است. به منظور یافتن علت این انحراف ایاتروژنیک، با بررسی تاریخچه عمل جراحی، مشخص شده است که تمام این افراد سابقه‌ای از انحراف تیغه بینی داشته‌اند. درمان این انحراف از طریق هاشور زدن متقاطع بر روی یک سطح غضروف بینی انجام شده است بدون این که فیکساسیون مناسبی به ساختمان‌های اطراف صورت گیرد و یا این که از یک Strut قوی استفاده گردد. غضروف‌های کماتی یا زاویه‌دار ممکن است خود بخود با آزاد شدن عوامل ایجاد کننده کشش مانند مخاط تیغه‌بینی، غضروف‌های بالای خارجی (Upper lateral)، خارجی بینی و استخوان‌های و مر (Vomer) یا اتموئید صاف کردند ولی معمولاً به اصلاح

خفیف نیز نیاز دارند. هاشور زدن چند جهته سطح مقعر غضروف‌هایی که زاویه‌دار یا کج گردیده‌اند باعث می‌شود نیروهایی که سبب در هم تنیده شدن آنها گردیده آزاد شود و در نتیجه غضروف به طرف سطح محدب خود منحرف گردد. هاشور زدن متقاطع غضروف بینی سبب ناپایداری ساختمان آن می‌شود و مانورهایی که به دنبال آن صورت می‌گیرد موجب ضعیف شدن انسجام ساختمانی و در نتیجه انحراف غیرقابل پیش‌بینی تیغه بینی به سمت مقابل می‌گردد. بعضی از جراحان اعتقاد دارند که بعد از Morselization بینی ضعیف شده و ۳-۲ هفته طول می‌کشد تا قدرت خود را بازیابد، در این مدت نیاز است که بینی با اسپلینت در خط وسط نگه داشته شود (۷). شکل تیغه بینی با انجام برش‌های سطحی بر روی آن قابل تغییر است. معمولاً بلافاصله بعد از ایجاد این برش‌ها، انحنائی در غضروف ایجاد می‌گردد و این انحنا تقریباً همیشه در جهت باز شدن این خطوط و به سمت مقابل خواهد بود. در تجربیات خارج از بدن انسان روی غضروف یک رابطه آشکار مستقیم بین عمق برش و مقدار انحنا غضروف تیغه بینی مشاهده شده است (۸).

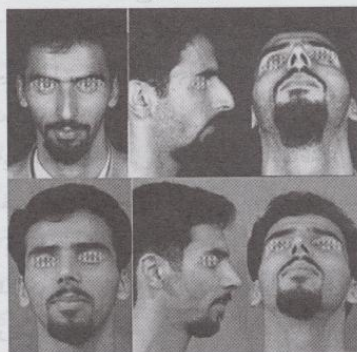
خاصیت انحناءپذیری غضروف در سطح ملکولی آن تعیین می‌گردد و این خاصیت از فردی به فرد دیگر و در مناطق مختلف تیغه بینی متفاوت می‌باشد، به این جهت برش‌هایی بر روی یک سطح غضروف، تصحیح قابل اعتماد و یکنواختی بر تیغه بینی ایجاد نمی‌کنند. به منظور استحکام تیغه بینی در خط وسط توصیه می‌شود از یک Spreader یک یا دو طرفه یا یک گرافت ساندویچی استفاده گردد (۱). مشخص گردیده برش‌های محیطی بر روی قطعات غضروفی انحنائی ۲ برابر برش‌های مرکزی بر روی قطعات مرکزی مشابه ایجاد می‌نمایند. به عنوان مثال برش‌های مرکزی غضروف ظرف مدت ۱۵ دقیقه به انحنا تقریباً ۹۰ درصدی خود می‌رسند در حالی که برش‌های محیطی غضروف ظرف مدت ۳۰ دقیقه به این حالت می‌رسند (۹).



تصویر ۲: هاشور زدن غضروف بر روی سطح مقعر سبب آزاد شدن نیروهای خم کننده می‌شود و نتیجتاً باعث صاف شدن انحاء می‌گردد.



تصویر ۳: خانم ۲۳ ساله با انحراف خفیف بینی (ردیف بالا)، ۱۴ ماه پس از هاشور زدن سمت چپ و انحراف ایجاد شده به سمت راست (ردیف وسط)، انجام عمل مجدد به منظور اصلاح عارضه ایتروژنیک (ردیف پائین).

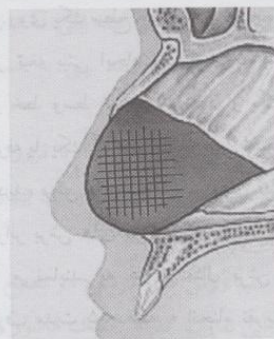


تصویر ۴: آقای ۲۶ ساله با انحراف خفیف تیغه بینی (ردیف بالا)، یازده ماه پس از هاشور زدن تیغه بینی، انحراف به سمت راست مشهود است. (ردیف پائین).

این مطالعه و مطالعات مشابه نشان می‌دهد که جراح نمی‌تواند به تغییرات آتی غضروف در طول عمل جراحی اعتماد کند. لذا یک تیغه بینی صاف در حین عمل ممکن است به مرور زمان به سمت مخالف منحرف شود. تصور ما بر این است که این انحراف ایتروژنیک ناشی از هاشور زدن متقاطع بر روی سطح غضروف تیغه بینی و بدون فیکس کردن آن به نقطه ثابت می‌باشد که می‌تواند باعث انحراف غیر قابل پیش‌بینی تیغه بینی به سمت مقابل گردد.

نتیجه‌گیری

برای از میان بردن این عارضه ناراحت کننده که معمولاً نیاز به اصلاح مجدد پیدا می‌کند، توصیه می‌کنیم یک یا تا تمام موارد زیر مورد توجه قرار گیرد: به جای استفاده از هاشور زدن، تیغه‌بینی از بافت‌های نگهدارنده و منحرف کننده آزاد گردیده و آن را با حداقل انحراف به خط وسط فیکس کنیم. هاشور زدن دو طرفه جهت خنثی کردن انحراف یکطرفه، از طریق دسیکسیون موکوپریکوندریال دو طرفه، استفاده از غضروف‌های قوی به عنوان اسپلینت داخلی و یا گرفت Spreader (۴) و بخیه کردن دقیق غضروف فوقانی خارجی به تیغه بینی به منظور ایجاد استحکام بیشتر.



تصویر ۱: هاشور زدن متقاطع غضروف تیغه‌بینی، یکی از مهمترین ابزار دست جراحان رینوپلاستی جهت تصحیح انحراف تیغه بینی می‌باشد.

References

- 1- Keefe MA, Cupp CL. Septum in rhinoplasty. Otolaryngology clinics of north America 1999; 32(1),15-36.
- 2- Dinis PB, Haider H. Septoplasty: long-term evaluation of results. Am J Otolaryngol 2002; 23(2):85-90.
- 3- Grymer LF, Illum P, Hilberg OJ. Septoplasty and compensatory inferior turbinate hypertrophy: a randomized study evaluated by acoustic rhinometry. Laryngol Otol 1993; 107(5):413-7.
- 4- Gunter J, Rohrich R, Adams W. Dallas rhinoplasty. Missouri: QMP; 2002. p. 678-682.
- 5- Nicole FV. Aesthetic Rhinoplasty. London: W.B.Saunders; 1996 .p.898.
- 6- Beeson WH. The Nasal Septum. Otolaryng.clinics of north America 1987; 20(4):743-67.
- 7- Newman MH. Surgery of the nasal septum. Clinic in plastic surgery 1996; 23(2):271-9.
- 8- Koppel PG, Veen JM, Hein D, Keulen F, Osch GJ et al. Controlling incision-induced distortion of nasal septal cartilage: a model to predict the effect of scoring of rabbit septa. Plast Reconstr Surg 2003; 111(6):1948-57.
- 9- Harris S, Pan Y, Peterson R, Stal S, Spira M. Cartilage warping: an experimental model. Plast Reconstr Surg 1993; 92 (5):912-5.

Abstract**Rigid fixation to prevent iatrogenic septal deviation**

Hafezi F.MD, Naghibzadeh B.MD, Noohi A.MD

Introduction: This and similar studies show that surgeons can not rely on the immediate effect of scoring on the cartilage at the operation period. A straight septum on the operating table may deviate toward the opposite side by passing time.

Materials and Methods: During a period of 5 years, 283 cases have undergone rhinoplasty and in 227 patients, septoplasty accompanied the operation. Patients were divided into two groups of 125 and 158 cases. In the first group, septal deviation was corrected mainly by cross hatching of the quadrilateral cartilage accompanied by other modalities. In latter group, who were operated on recently, different methods of rigid fixation of septum in addition to the previous classic manner were used.

Results: The outcome was over correction of septum toward the opposite side in 18 cases of the first group. No more iatrogenic over correction of septum was diagnosed in the second group, (P<0.0001).

Conclusions: We recommend rigid fixation for correction of septal deviation instead of simple cross notching

Keywords: Crooked nose, Cross hatching, Septal deviation